頚椎および腰椎の前方回旋変位の鑑別法と治療法*

Identification Methods and Therapies for Anterior Rotational Malposition of Cervical and Lumber Spine.

阿知波正人*1
Masato ACHIWA

抄録

カイロプラクティックでは施術に際して、サブラクセーション（フィクセーション）を検出し、スラストなどを行う。椎骨の回旋変位の場合、一側が後方回旋変位ならば、他側は前方回旋変位となり、後方側か前方側かどちらかあるいは両側の椎間関節にフィクセーションがあると考えられる。この様な場合一般的には後方側の問題としてリスティングがつけられ施術されている。しかし、前方変位側にも問題がある場合もあると考えられる。それならば回旋変位の問題が後方回旋変位側にあるか前方回旋変位にあるかあるいは両側にあるかを鑑別しなければいけないと考えている。施術に際しても前方回旋変位に対するテクニックも必要である。そこで頚椎と腰椎に対して前方回旋変位の鑑別法と施術のテクニックを提示する。

キーワード：サブラクセーション、リスティング、回旋変位、動的触診、アジャストメント

Abstract

Historically, the chiropractic profession has focused on the presence of vertebral subluxation complex or fixation as the defining disorder directing adjustive therapy. It has developed various abbreviated descriptions (listing systems) for designating abnormal joint position or movement. In case of rotational malpoistion of a vertebral body, the spinal listing is generally described as either the right/left rotation of the spinous process (PR or PL) under the spinous-process reference system, or the right/left posterior vertebral body rotation (RP or LP) under the vertebral-body reference system. Although there are two facet joints on a vertebra on its both sides, such listings solely imply that the fixated facet is on the posterior one. This is author's assumption that either the anterior or posterior facet should be fixated in order for the vertebra to undergo a rotational malposition. The author introduces how to find and correct the rotational malposition of a vertebra with the fixation of its anterior facet.

Key words : Subluxation, Chiropractic listing systems, Rotational malposition, Motion palpation, Adjustment

1.はじめに

カイロプラクティックでは施術にあたり、静的触診、動的触診、X線スパイノグラフィーなどによりサブラクセーションを検出し、リスティングを決定する。それに基づきテクニックを選択し、アジャストメントを行う。しかし、中には既存のリスティングでは表せないような変位に遭遇することがある。前方回旋変位もその一つであると考えている。

回旋変位は後方側をメジャーと考えて、右あるいは左後方回旋変位（ディバーシファイド・リスティングではRP-LP,フル・スパイン・リスティングではPR-PLなど）と表わし、実際にそのリスティングに従ってアジャストメントが行われるのが一般的だと思われる。

カイロプラクティック・アジャストメント行う場合、セット・アップにおいてスラストを加える椎間関節の遊びをとり、すなわち関節をロックさせてからスラストを行うことが原則[1]である。例えば図1のようなサブラクセーションの場合、リスティングはRP（椎体または横突起の右後方変位）やPL（棘突起の左変位）などと表現される[2]。このような場合に適用されるテクニックの一つであるStates Manual のCervical Break[3]では、セット・アップで右の椎間関節をロックしアジャストメントを行うが、左の椎間関節はロックさせない。従ってこのような回旋変位の場合は「サブラクセーションは右椎間関節（後方回旋側）の問題でリスティングはRP（PL）である。」という前提で治療が行われていると考えられる。

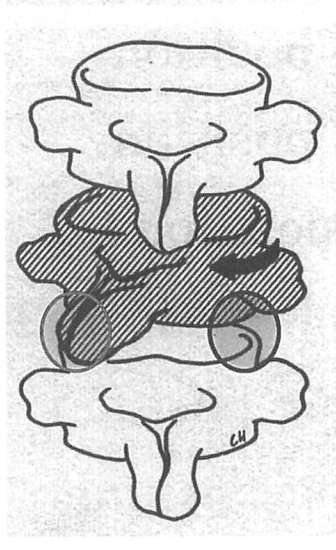

図1 リスティングのつけ方
一般的には右椎間関節のサブラクセーションととらえ、リスティングはディバーシファイド・リスティングではRP、フル・スパイン・リスティングではPLとなるが、もし左側の椎間関節のサブラクセーションがメジャーであればリスティングはLAとなる。
脊柱・骨盤のテクニックより改変

＊日本カイロプラクティック徒手医学会・第10回学術大会（平成20年10月）にて一部発表。
*1 カイロプラクティック快晴堂 （〒440-0822 愛知県豊橋市伝馬町14）

サブラクセーションにはフィクセーションが存在し、フィクセーションは2つの椎骨の椎間関節が可動性の減少をきたしたと言える[4]。これが回旋変位の場合、椎間関節の可動性の減少が必ず後方回旋側の椎間関節にあるとは限らず、前方回旋側の椎間関節にある場合もあるのでないかと考えている。図1では右の椎間関節（後方変位側）にサブラクセーションが必ずあるとは限らず、左の椎間関節（前方変位側）にサブラクセーションが存在するかもしれない。そうであるならば前方回旋変位を検出するための検査法、リスティングとテクニックを使用しなければいけない。

実際にX線、その他の検査で回旋変位が確認されても、静的・動的触診などを注意深く行うと必ずしも後方回旋変位の問題ではなく、反対側の前方回旋変位に問題が存在（メジャーあるいは一次性）することにしばしば遭遇する。著者はこのような考えから腰椎の前方回旋変位に対して施術を行い、腰痛が改善されたとの報告をした[5]。

しかし、一般的には前方回旋側にフィクセーションなどの問題がある場合においても、後方側の問題であるかのようなリスティングで表わされている。たとえば左側の前斜角筋に筋硬縮が存在し、頚椎が左前下方に引き下げられてサブラクセーション（左側で前方回旋変位と下方変位）を起こした場合は、前方変位側の問題であるので、左前方変位と左下方変位を表すリスティングでサブラクセーションを表すべきだと考えているが、実際にはディバーシファイド・リスティングではRPS（右後上方変位）となり後方回旋側の問題であるかのリスティングで表わされている。一方、フル・スパイン・リスティングではPLI-LA（棘突起の左下方変位-関節突起コンタクト）となり、後方回旋側の問題か前方回旋側の問題かわからないリスティングで表わされている[6]。

そこで頚椎と腰椎に関して後方回旋変位と前方回旋変位の鑑別法を示し、その治療法を示す。尚、胸椎に関しては横突起の前面に肋骨が存在し、肋椎関節および肋横突関節との関連もあり、より複雑な様相を呈することが考えられるので、ここでは言及しない。

2.鑑別

回旋変位の場合、サブラクセーションが後方回旋側の椎間関節にあるのか、前方回旋側の椎間関節にあるのかを鑑別しなければならない。

鑑別に用いる検査法には、1）静的触診（位置関係、圧痛など）、2）動的触診、3）モニタリング、4）問診、5）オーソペディック・テスト、6）筋力テスト、7）X-RAYスパイノグラフィーなどがあり、これらから総合的に判断することが必要である。この中でも特に重要なのが静的触診、動的触診、モニタリングだと考えている。この3つの検査法について述べる。

1）静的触診

SP（Spinous Process棘突起）、TP（Transverse Process横突起）、AP（Articular Process関節突起）、MP（Mammillary Process乳頭突起）の静的触診から回旋変位の後方回旋側、前方回旋側を検出し、次いで椎間関節を触診し、上下の椎間関節の位置関係（深さ=前方か後方か=深いか浅いか）および圧痛から判断する。

図1を例にとると、後方回旋側（右側）の横突起、関節突起が上下のそれと比べて浅く、前方回旋側では同じくらいの深さの時には、後方回旋側にフィクセーションが存在する。一方前方回旋側（左側）の横突起、関節突起が深く、後方回旋側が同じくらいの時には、前方回旋側にフィクセーションが存在する。ただし、複数の椎骨にわたって後方あるいは前方の回旋変位が存在する場合はこの限りではなく、静的触診のみでサブラクセーション（フィクセーション）の存在が後方側か前方側か、判断できないケースもある。

2）動的触診

SPおよびTPの動的触診から回旋変位の後方回旋側、前方回旋側を検出し、次いで椎間関節をA-P（Anterior-Posterior前から後）方向に押圧し、可動性（弾力性）を検査する。この時、動きの硬さあるいはたわみ感があるかどうかを判定する。

例えば図1の場合ではSPをR-L（Right-Left右から左）方向に押圧すると可動性を感じるが、L-R方向に押圧すると可動性は減少または消失している。同様に左TP（またはAP、MP）をP-A方向に押圧すると可動性を感じるが、右TP（またはAP、MP）をP-A方向に押圧すると可動性は減少している[7]。

次いで左右の椎間関節をP-A方向に押圧する。このとき可動性（弾力性、たわみ感）の減少が右の椎間関節（後方回旋側）に感じられたならば後方回旋側のフィクセーション（RP・PL）、左の椎間関節に感じられたならば前方回旋側のフィクセーション（LA）ということになる。（図2）

また、頚椎では横突起を前面からコンタクトできるので、左右の横突起に対して前面からA-P方向に押圧を加えて可動性を見る。後方から押圧した場合と前方から押圧した場合で一番可動性が減少しているものをメジャーとする。（図3）

3）モニタリング

静的触診、動的触診からフィクセーションを検出し、SP、TP、AP、椎間関節などの圧痛部位を探す。その圧痛が椎骨の操作によって消失するかどうかを診る。たとえば図1のケース（右後方回旋あるいは左前方回旋）で、SPや椎間関節などに圧痛があるとする。この場合右TP・AP・MPをP-A方向に押圧、あるいはSPをL-R方向に押圧して圧痛が消失したならば右後方回旋変位（RP・PL）。左TPなどを前方からA-P方向に押圧して圧痛が消失したならば、左前方変位と判断する。（図4）

頚椎の前方からの押圧方法は前項の通りである。

腰椎では2法ある。図1を例にとると、

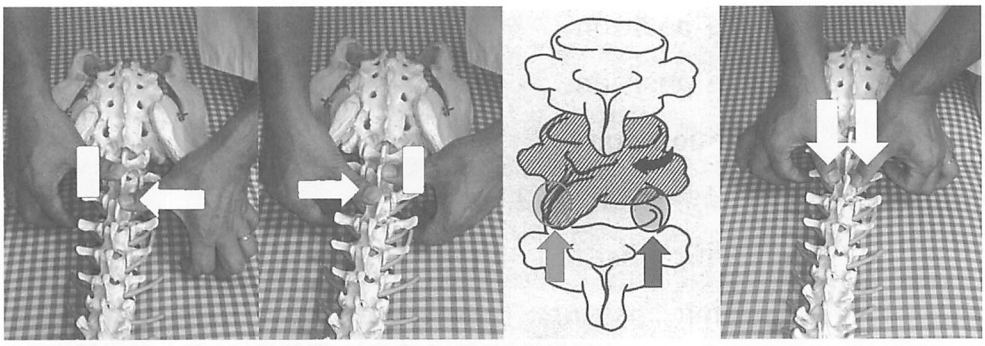

図2 腰椎椎間関節の動的触診
回旋変位が検出されたならば、変位を起こしている椎骨の左右の椎間関節をA-P方向に押圧し、弾力性を診る。

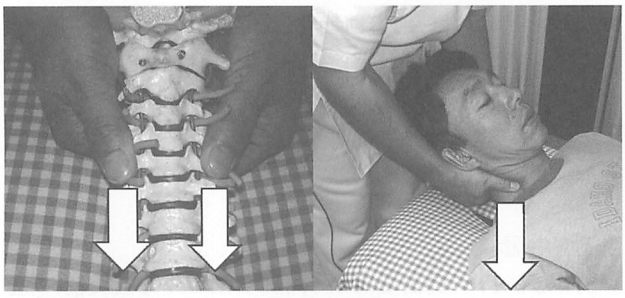

図3 頚椎横突起の前面からの可動触診および施術
胸鎖乳突筋の外則から母指にて頚椎横突起前面にコンタクトしてA-P方向に押圧し、可動性を診る。
可動性のない側をそのままA-P方向へ持続圧をかけると施術となる。

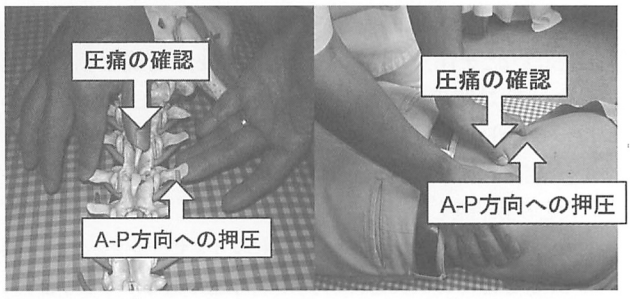

図4 モニタリング
後方回旋側のTPにP-A圧を加えてSPの圧痛が消失すれば右後方横突起（右椎間関節のP-A方向への可動性減少）
前方回旋側のTPにA-P圧を加えてSPの圧痛が消失すれば左前方横突起（左椎間関節のA-P方向への可動性減少）

(1)患者は腹臥位でSP、TP、AP、椎間関節などの圧痛部位を探す。前方回旋側の腰方形筋の外側から示指または中指を押し込み、左TPの側面あるいは前面にコンタクトしA-P方向に押圧する。このときの圧痛の増減を確認する。この方法は横突起の骨折を惹起する場合があるので注意深く行う。(図5)
(2)患者は腹臥位でSP、TP、AP、椎間関節などの圧痛部位を探す。腹側から椎体の正中線より前方回旋側を狙ってA-P圧をかけ、圧痛の増減を確認する。(図6)

図5 腰椎のモニタリング(1)
腰方形筋の外側から示指または中指を押し込み、TPの前面にコンタクトし、A-P方向に押圧する。この時の圧痛の増減を確認する

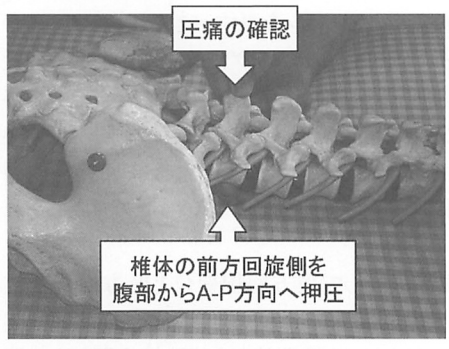

図6 腰椎のモニタリング(2)
腹部から椎体の正中線より前方回旋側を狙ってA-P圧をかけ、圧痛の増減を確認する。

この方法は腹部の腫瘍や動脈瘤などの器質的疾患や腹部内臓機能異常に注意し、異常な拍動や腫瘤を感じたらやめる。また、腹部の押圧により腹部の痛みを誘発する場合は、内臓のマニュピレーションなどを先に行い、圧痛が消失してから行う。消失しない場合は禁忌となる。

上記(1)あるいは(2)の方法で圧痛が消失したならば前方回旋変位と判断する。

3.施術

施術には様々な方法があり、前方回旋変位に対するテクニックも様々あると思うが、ここでは頚椎・腰椎それぞれスラストで行う方法と、持続圧を用いる方法について述べる。

1)頚椎

(1)スラスト(図7)

頚椎の前方回旋変位はStates ManualのCervical Breakの変法を用いる。図7は右前方回旋変位の場合を示し、これを例に説明する。IH(Indifferent Hand間接手、術者の左手)を頚部の後方から回し、前方変位側(右)のTP前面に中指で引っ掛けるようにコンタクトする。

CH(Contact Hand直接手、術者右手)のインデックス(示指)

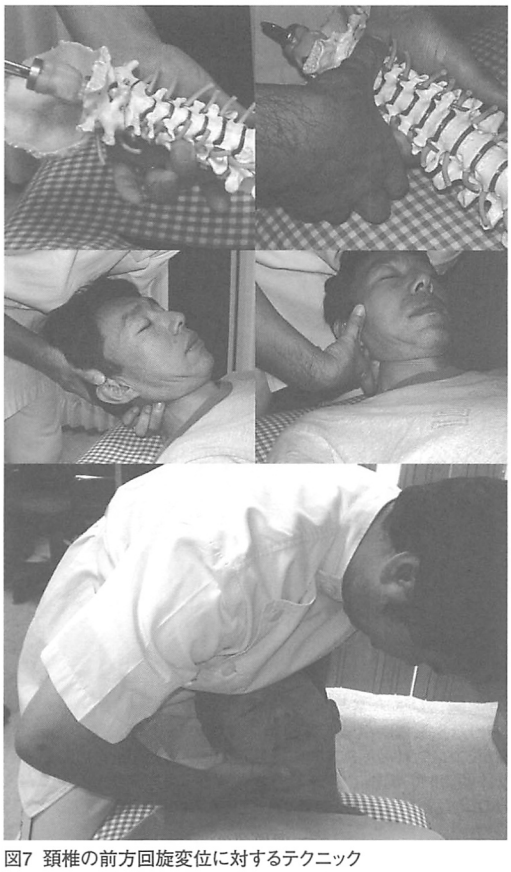

図7 頚椎の前方回旋変位に対するテクニック
IHを頚部の後方から回し、前方変位側（右）のTP前面に
中指で引っ掛けるようにコンタクトする。
CHのインデックスでIH中指の爪にコンタクトする。
頚部を屈曲、前方回旋側（右）に側屈および回旋させて
セット・アップ、A-P方向にスラストする。

でIH中指の爪にコンタクトする。　頚部を屈曲、前方回旋側（右）に側屈および回旋させてセット・アップ、A-P方向にスラストする。

（2）持続圧（図3）

可動（動的）触診と同様にコンタクトして前方変位側のTPを前面からA-P方向へ持続的な押圧を加える。

2）腰椎

（1）スラスト（図8）

図8は左前方回旋変位の場合を示し、これを例に説明する。

PP（Patient's Position患者の位置）は前方回旋側（左）を上にした側臥位。DP（Doctor's Positionドクターの位置）は患者の前方に立つフェンサーズ・スタンス（Fencer's Stanceフェンシングの構えのスタイル）。IHは足側手（術者右手）で、前方回旋変位とは反対側（患者右側）の椎間関節を、母指球あるいは手掌で固定する。CH（術者左手）は上側（患者左側）の三角筋前面に手掌コンタクト、又 Thigh to Thigh（患者と術者の大腿部）コンタクトをする。セット・アップはIHで椎骨の後方回旋側（右）を固定、患者左大腿を前下方に押し下げ、CHを後上方に押圧、脊柱全体に左後方および上方へのひねりを加える。つまり椎骨前方回旋変位側（左）にA-P方向のテンションがかかるようにする。

次にCHで後上（頭）方に押圧スラストをし、A-P方向へのアジャストをする。

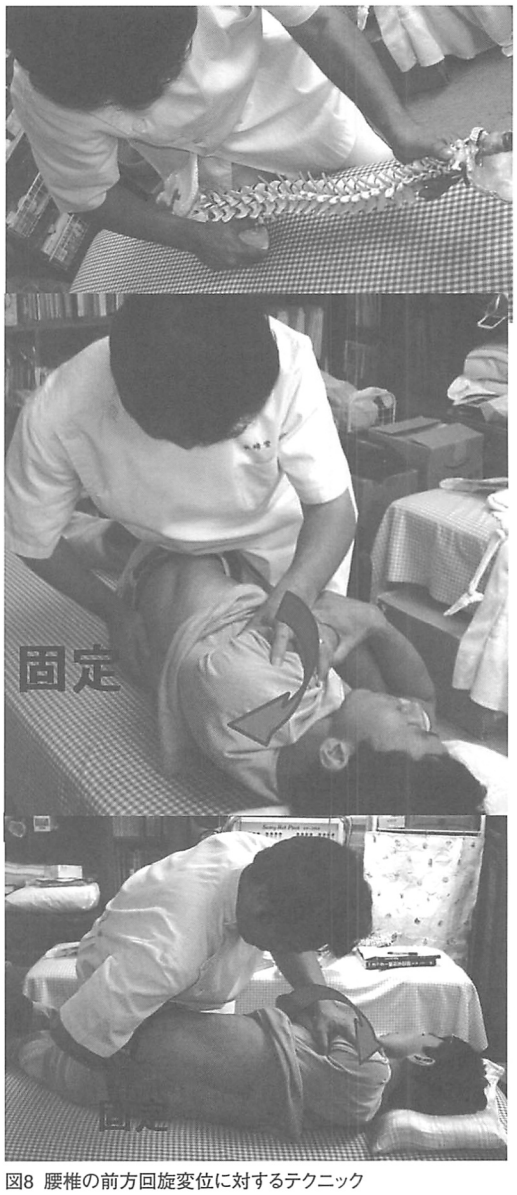

図8 腰椎の前方回旋変位に対するテクニック
CHを後上（頭）方にスラストすることにより、
前方回旋変位している椎骨にA-P方向にスラストする。

（2）持続圧①（図9）

PPは仰臥位で前方回旋変位側に腹部より両手の指頭でコンタクト。A-P方向に持続圧を加え、最後に必要に応じてスラストする。ただし、モニタリング検査と同様に腹部の問題がある場合には禁忌となる。

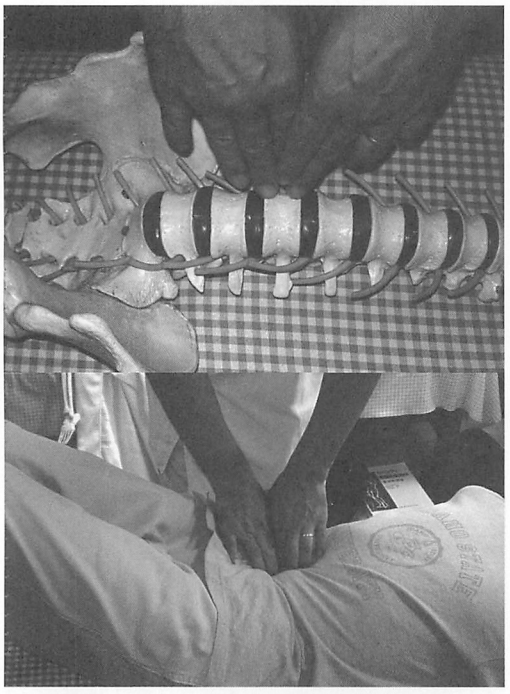

図9 腹部からの椎体に対するA-P方向への持続圧
PPは仰臥位で前方回旋変位の椎骨の椎体の
前方回旋変位側に両手の指頭でコンタクト。
A-P方向に持続圧を加え、最後に必要に応じてスラストする。

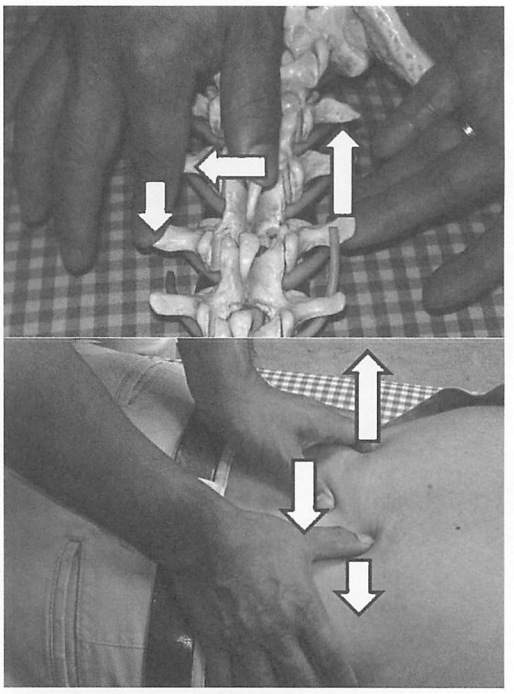

図10 腰椎TPのA-P方向への持続圧
CHの示指又は中指で前方回旋変位側のTP前面に腰方形筋の
横からコンタクトしA-P方向に持続圧を加える。補助的にCH又は
反体側のIHの母指でSPを前方変位側から後方変位側に持続圧、
IHの母指又は示指で反対側のTPをP-A方向に持続圧を加える。

(3)持続圧②(図10)

PPは腹臥位。CHの示指又は中指で前方回旋変位側のTP前面に腰方形筋の横からコンタクトしA-P方向に持続圧を加える。補助的にCH又は反対側のIHの母指でSPを前方変位側から後方変位側に持続圧、IHの母指又は示指で反対側のTPをP-A方向に持続圧を加える。ただし、モニタリング検査と同様に横突起の骨折を惹起する場合があるので注意する。

4.まとめ

現在のところ前方回旋変位という考え方は一般的ではないと思うが、サブラクセーションの状態をより的確に表し、施術を行うには前方回旋変位という概念も必要であると考えている。今回示した鑑別法および施術法以外にも前方回旋変位を検出する検査法や改善させるテクニックはあるかもしれない。これらの検査法とリスティングおよびテクニックを確立し、カイロプラクティック施術に際して必要に応じて適用されることを願っている。

参考文献

1) 竹谷内宏明、竹谷内伸佳:脊柱・骨盤のテクニック、p.XVII-XIX、科学新聞社、1987
2) 竹谷内宏明、竹谷内伸佳:脊柱・骨盤のテクニック、X-XII、科学新聞社、1987
3) Alfred Z.States,Constance R.Kirk,Dana J.Lawrence,Nila L.Valvo:States Manual of Spinal,Pelvic and Extravertebral Technics Second Edition、56-57、National College of Chiropractic、1985
4) R.C.Schafer,DC,FICC、L.J.Faye,DC,FCCSS(c)Hon(守屋徹、馬場信年監訳):カイロプラクティック動態学(上巻)、2-9、科学新聞社、2003
5) 阿知波正人、下部腰椎の左前方回旋変位起因すると考えられる腰痛の1症例、54-59、日本カイロプラクティック徒手医学会誌 Vol.8、2007
6) 中川貴雄:脊柱モーション・パルペーション、33-36、科学新聞社、1985
7) 中川貴雄:脊柱モーション・パルペーション、132-138、科学新聞社、1985