日本カイロプラクティック徒手医学会誌 Vol. 3 (2002)

カイロプラクティックから診た股関節障害についての考察

東　好孝*1

An Observation on the Effect of Chiropractic Treatment on Hip Joint Dysfunction

Yoshitaka　ADUMA

Abstract

This paper introduces two case reports: a lower back pain patient and a congenital dislocation of the hip patient. Although each patient was recommended to have surgery by orthopedists, both were successfully treated with chiropractic. The drawbacks of going through either an unnecessary surgical intervention or an unnecessary chiropractic intervention will be briefly discussed.

Key words : Dysfunction of the hip joint, Low back pain, Chiropractic treatment, Orthopedic treatment

1．はじめに

以前から来院する患者の中で、整形外科で手術を勧められている椎間板ヘルニア・肩関節障害・股関節障害・膝関節障害などで「手術をやりたくないのでどうにかして欲しい」と言う要望があった。そのような患者のカイロプラクティック治療の結果、大まかではあるが少なくとも半分以上の確率で手術をしなくてすむ良好な結果を目の当たりにして、手術の是非についての問題が常に心の中にくすぶっていた。本研究は、偶然続けて股関節手術を勧められている患者が来院したので、その経過と結果報告と共に、逆にカイロプラクティック治療においても専門医への紹介の遅れの問題が当然有ると思われるので、自戒を含めた報告と問題提起である。

2．症例報告１

（１）患者：○井○子さん　53 歳　女性（平成 13 年 6 月 30 日初診）

（２）主訴：右腰痛（整形外科で股関節の手術を勧められている）

（３）現病歴：約一年前から腰痛が酷くなり、半年前に突然右股関節（Right Hip Joint、以下 RHJ）の痛みで歩行出来なくなった。最初の整形外科で股関節（Hip Joint、以下 HJ）の手術を勧められたが断り、別の病院では手術は必要ないと言われ、自宅で2～3日安静にしていたら、RHJの痛みは無くなった。しかし腰痛は相変わらずで、半年後知人の勧めで大学病院で検査をしたら臼蓋形成不全と言われRHJの手術をしたら腰痛も治ると言われた。RHJの痛みは無いけど腰痛が辛いので、治るなら手術をするつもりでいる。

（４）既往歴：特筆なし

（５）社会歴：なし

（６）内服薬：なし

（７）臨床所見：立位で体幹軽度前屈位、立位体幹ROM伸展70%減（正常な基準値を100%とする。以下、同様に表現する。）、痛み3+（テスト時の痛みの評価で、無痛を０と表し、順次、痛みがますと共に数字が増え、最大の痛みを５＋と表す。以下、同様に表

原稿受付　平成14年2月14日

＊1　東カイロプラクティック　（〒808-0077
福岡県 北九州市 若松区 用勺町 5-7 丸一ビル１F）

現する。)。左右側屈30%減、痛み2+。座位回旋ROM左右30%減、痛み2+。パトリックテストL+・FadirfテストR+・仙骨底RPS、L4・5PR、LHJ・RLSハイパー、歩行でR腰仙部から殿部・大腿外側にかけて痛み、正座をするとすぐ両下肢全体が痺れて出来ない。

(8) 治療

①1回目(6月30日)

施術(以下、施術を●で示す。)

●:仙骨底RPS⇒特に仙骨底の前後の可動性減少を可動化して仙骨の前下方の可動性を促す。

●:L4・5PR⇒右上側臥位で棘突起をR→Lに押圧して腰仙部の緊張を取る。

施術後(以下、施術後を◎で示す。)

◎:上記の治療でオールテスト+⇒−、歩行で腰が伸びて痛みが70%取れた。

②2回目(7月3日)

施術前(以下、施術前を○で示す。)

○:施術前歩行痛10⇒3、(施術前後の治療効果の評価で、施術前の痛みを10とする。以下、同様に表現する。)

正座がだいぶ楽(30分ぐらい出来るようになった。)

●:前回と同じ治療に加え、LHJハイパーを靭帯が一番緩む肢位で圧着⇒これでLパトリックテスト+⇒−

◎:上記の治療で痛みが80%取れた。

③4回目(7月10日)

○:歩行痛10⇒2、正座はほぼ問題なく出来るようになった。

●:L5右腰仙部の緊張をカウンターストレイン

◎:上記の治療で痛みはほぼ取れた。

④5回目(7月13日)

○:歩行痛10⇒0、他の問題もなし。

●:仙骨RPS、L5PR

◎:右腰仙部の筋緊張・右仙腸関節に若干のフィクセイションは感じるが、主訴がほぼ完治したので何か違和感が出たらすぐ来院するように指示して治療を終了した。

3. 症例報告2

(1) 患者:○田○子さん 41歳 女性(平成13年5月9日初診)

(2) 主訴:両股関節痛(特に右)・左殿部痛・両下腿前面(特に左)のジンジンするような痛み

(3) 現病歴:両下肢先天性股関節脱臼。一才半頃歩き方に異常を感じて発覚。整形外科で一年位両下肢ギプス固定治療をしたが家庭の事情で治療を継続できず、また歩き方も正常に見えたので、治療を終了して現在に至る。途中、15歳を過ぎる頃から長く歩いたり立ち仕事をすると右股関節に軽い痛みが出るようになり、突然激しい痛みが出ることもあって、年を取ると共に症状が酷く成って来た。20歳位の時、整形で臼蓋が浅いからこのまま生活を続けると歩けなくなるから今の内に臼蓋形成手術を受けるように勧められたが、本人が手術をしたくないと言うことで断った。それから種々の保存療法を試したが効果が無く、27歳位の時にカイロプラクティック治療を受けて痛みが半減したので治療を月1〜2回のペースで10年以上継続したが、3年前引越しを契機に治療を止めた。それ以来何も治療を受けていなかったが、体重の増加と共に痛みが酷くなり1年ぐらい前に整形で再度手術を指示されたが断り、だましだまし現在に至るも最近特に症状が酷くなった。近所を少し歩いたり台所仕事も痛みのために出来なくなり、母親の勧めで来院した。

(4) 既往歴:特筆なし

(5) 社会歴:なし

(6) 処方薬:痛み止めの座薬(ボルタレン)

(7) 臨床所見:歩行でRHJ痛・左殿部痛・左下腿前面痛、先天性股関節脱臼特有の振り子歩行、右短下肢5cm、SLR⇒R45° 左殿部痛誘発、L60° RHJ痛誘発、パトリックテスト⇒R+(ROM80%減)・L+(ROM50%減)、Fadirfテスト⇒R+(ROM80%減)・L+(ROM50%減)、HJ外転ROM⇒R5° ・L30° 内転は両正常、HJ屈曲ROM⇒R60° ・L90° 、仙骨底⇒RPS RHJ⇒外旋フィクセイション、右腰仙関節・LHJ⇒ハイパーJ、左梨状筋・左大腰筋ハイポトニ

スィティ、右股関節炎

写真１に右股関節、写真２に左股関節のX線AP画像を示す。写真１に示す右股関節は臼蓋上部と骨頭がかなり変形していて関節間隙もほとんど無い。写真２に示す左股関節は臼蓋は浅いが変形は少なく間隙もまだ有る。

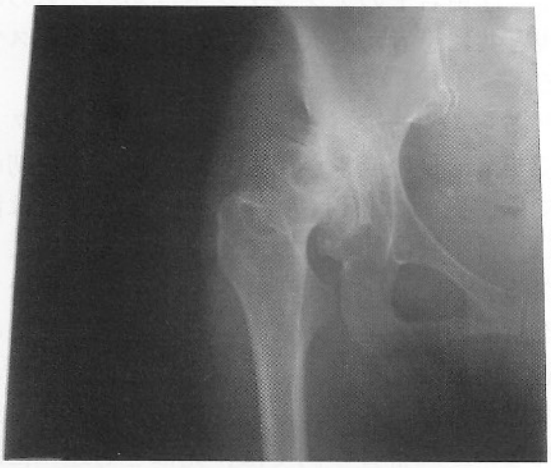

写真１　右股関節のX線AP画像

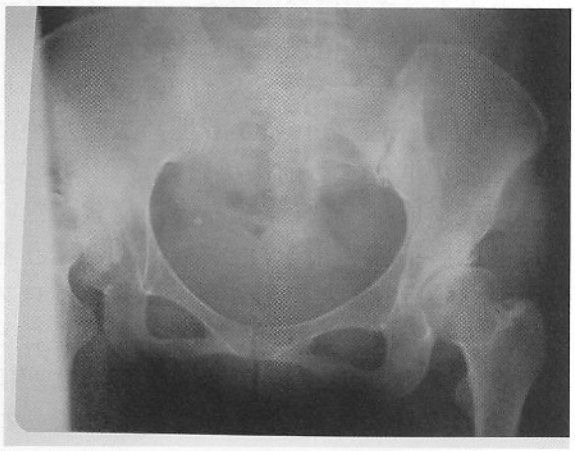

写真２　左股関節のX線AP画像

（８）治療

①1回目（5月9日）

●：仙骨底RPSを患者腹臥位、手根で前下方に呼気を利用して持続押圧

●：RHJを長軸下方にスラスト後モビリゼーション

●：左梨状筋と左大腰筋をカウンターストレイン＋筋紡錘テクニック

●：左右HJROMの改善のため筋エネルギー

◎：歩行痛・下腿前面痛50%減

◎：両HJ軟骨の再生の為、自転車こぎ（HJノン負荷運動の為）＋健康補助食品（コラーゲン・グルコサミン・コンドロイチン含有）を指示

②5回目（5月22日）

○：これまで5回の治療で痛み10⇒3。ROMも40%位改善。買い物に行ったり台所仕事がだいぶ出来るようになってきた。

○：突然の主訴と関係ない上背部痛の為寝返りと呼吸がかなり辛いと、前日治療したばかりだったが支えられて来院。RHJの可動域制限の為に不自然な姿勢で自転車こぎをするため左腕で支えるような形になっていてかなり負担が掛かっていた為にT10棘突起左変位だと思われる。

●：前回と同じ治療に加えてT11棘突起を固定してT10棘突起を持続押圧した。

◎：上背部痛10⇒3　両HJの機能回復には不可欠な運動療法だと思うので、患者にその効能を説明して痛みが取れてくるのに合わせて開始するように、またこれからもこういった一時的な痛みが出ることも有るだろうが、辛抱強くリハビリするように指示した。

③13回目（6月21日）

○：前日自転車こぎをしている途中RHJと左殿部に違和感があって、その後「普段なら直ぐに楽になるのにこの日は左殿部痛と下腿前面の痛みが激しくなり以前の痛みに戻ったような感じ」とのことであった。診ると仙骨底RPSであった。

●：仙骨底RPSをいつもの様に施術した。⇒RHJ痛かなり楽になった。

●：後はいつもの治療。

◎：痛みがぶり返したのでかなり落ち込んでいたが、直ぐに痛みが取れた為元気が出てきた。患者に両HJが不安定だからちょっとしたことでもこのような痛みが出ることもあるが、この程度なら直ぐに治せるからあまり心配しないで、希望をもってリハビリに励むように説明した。

④22回目（7月31日）

○：全体にかなり改善した。本人も改善

を実感しているようで、かなり笑顔が出るようになった。痛みの出る間隔が延び、痛みが出ても直ぐに取れて、痛みを感じない時間がかなり増えてきたとのこと。

●：同前

◎：治療週1回で継続中。

4．考　察

前者の場合は、HJ の痛みはまったく無いのに腰痛を治す為に HJ の手術を勧められている例である。この患者のような腰痛は臨床で良くあるケースの一つで、右仙骨底が後上方変位でロックされ、L5 は PRI に変位して右腰仙関節はハイパーしている為に右腰痛が出現し、RHJ が外旋変位でロックされ、それを LHJ がハイパーになることで代償していると思われる。過去の RHJ 痛は、たまたま外旋ロックの RHJ に何らかの内旋負荷が掛かって、急性関節炎を起こしたものであろう。よって右仙骨底を可動化し、L5 右関節を圧着しながら右深部固有筋をカウンターストレインで正常化することで、腰痛は完治した。この腰痛は、カイロプラクティックが非常に簡単に治療効果を出せるケースの一つで、患者から HJ の手術をしなくてすんだと大変に喜ばれたものである。

後者の場合は、両先天性股関節脱臼で非常に難治で完治は望めないケースであり手術の適応も視野に入れての治療となったものであるが、患者の年齢を考えると人工関節置換術は、関節素材の耐用年数が最大でも約 15 年で、手術回数も最大で 2 回まで、2 回目手術の予後を考えるとなるべく 1 回の治療で終らせることを考えなければならない。年齢が 60 歳以降位までは、手術をせずに保存療法でもたせる方向で、患者もそれを望んでの来院である。この例では、最初に一番痛みが強い左殿部痛・左下腿前面痛を取る為に、仙骨底 RPS を可動化し、左大腰筋・左梨状筋をカウンターストレイン+筋紡錘テクニックで治療することで、痛みが半減して歩行がかなり楽になった。ROM もかなり改善し、写真２の X 線 AP 画像でもわかるように LHJ については関節変形も少ない為、かなり安定できるものと思われる。RHJ については、これも写真１の X 線 AP 画像で解るように、こちらはかなり変形が進行しているのでまず関節間隙を広げ関節面の軟骨再生を目指して、関節牽引（瞬間と持続）+ノン負荷による運動療法+コラーゲンマトリクスを処方して治療している。その結果、今の所は順調に成果を上げている。途中若干のアクシデントはあったものの母親と共に患者から大変喜ばれているケースである。

どちらのケースもカイロプラクティックとして非常に良い成果が出たものである。最初の例では、医師は「HJ の手術をすれば腰痛は治るし、将来股関節の問題で悩まなくていいようになる」と言うのであるが、今、正常に動いている股関節にメスを入れて、その結果、組織の癒着・瘢痕などを考えると、今以上に良くなるとは思われないし、ましてや腰痛が治るとも思われない。二番目の例では、先ほども述べたが、人工関節素材の耐用年数を考えると先ずは保存療法を優先すべきではないだろろか。インターネットで人工股関節置換術のことを調べても、上記の様に書かれたものが大半である。しかし、なかには「人口臼蓋をしっかり埋めこむためには骨粗鬆症が進行する前に手術を行うべきだ」、また、臼蓋形成不全には「痛み等の症状が無いうちに関節唇補強手術を行うべきだ」と言う考えの医師もいる。ただ整形外科医は、カイロプラクティック治療がこれほど効果を上げることが出来るとは良く知らないだろうし、また逆に我々も整形外科の先端分野のことはあまりわかっていないと思う。両方が本当に患者のためにクリニカルカンファレンスが出来るようになれば、患者にとって最善の選択肢は、保存療法なのか手術療法なのか的確に判断できて非常に良いことではないだろうか。そしてこのことは、全ての医療分野で言えることである。

参考文献

(1) 今日の診療 CD-ROM、医学書院
(2) レイモンド・リチャード O.D、オステオパシーの診断と治療、たにぐち書店
(3) 滋賀県立小児保健医療センター整形外科 HP、http://www.biwa.ne.jp/~ss-shiga/index.html