投稿論文 | 症例報告　　日本カイロプラクティック徒手医学会誌　2018年　Vol. 19　51～55頁

小児自閉症に対する徒手療法でのアプローチ*

Approach with Manual Therapy for Childhood Autism.

中田人之*1／中川達雄*2
Hitoshi NAKATA, Tatsuo NAKAGAWA

■要旨
現在の日本における小児発達障害児の治療は、教育・療育的支援や薬物療法が行われている事が現状である。しかし、数は少ないが発達障害に対するアプローチの１つとしてカイロプラクティックやオステオパシーが用いられている。カイロプラクターが、臨床に携わる中で出会うことは少ないと推察される。
今回は、小児自閉症と診断され、発語が出ない事を訴えて来院した依頼者が、カイロプラクティックとクラニオ・セイクラル・オステオパシーの徒手療法により、酸素飽和度（SPO_2）が増加傾向を示し、言語障害・行動障害が改善した例を報告する。その要因として、脊柱や頭蓋骨の不整列が改善し、脳脊髄液循環が向上した可能性が考えられた。
◇キーワード：小児自閉症、発達障害、酸素飽和度、脳脊髄液、徒手療法

■Abstract
At present, treatment of children with child developmental disorders in Japan is educational support, care-oriented support, and medication therapy are currently conducted. However, chiropractic and osteopathy are used as one of a therapy for developmental disorder, although the number is small. It is inferred that chiropractors rarely encounter this problem in their clinical practice.
In this case, the client who visited the clinic after having been diagnosed with childhood autism and complaining speech impediment, showed a tendency of increasing oxygen saturation (SPO2) and improvement in speech and behavior disorders due to manual therapy of chiropractic and craniosacral osteopathy. As a factor, it is considered the improvement of the misalignment of the spinal column and skull may improve the circulation of cerebrospinal fluid.
◇*Keyword: Childhood autism, Developmental disorder, Oxygen saturation, Cerebrospinal fluid, Manual therapy*

1. 背景・目的

小児発達障害児とは、実年齢の発育過程より著しく発育が遅れているものを指す。現在日本における小児発達障害の治療は、コミュニケーション、社会的スキルのトレーニングを目的とした教育・療育的支援や症状の緩和させる事を目的とした薬物療法が行われている[1)]。

しかし、小児発達医療を行う専門医を養成することを目的とした専門医研修の機会が少なく専門医が不足している[2)]。このような問題から、小児発達障害に対する治療が十分に行われておらず、根本的な解決を見いだせないことが推察される。

発達障害に対する治療の１つとして種々の徒手療法が用いられている。徒手療法により、脊柱や頭蓋骨の可動性改善が全身的な酸素供給受容度を向上させ、神経系の発育を促す可能性が考えられる。そこで、今回、発語・行動障害を持つ発達障害の小児に対して、カイロプラクティックとクラニオ・セイクラル・オステオパシーの徒手療法を行い、言語障害・行動障害が改善した例を報告する。

2. 症例

R・K、５歳男児小児自閉症

【現病歴】

５歳男児普通分娩児。２歳半までは正常の発育過程を辿っていたが、小児崩壊性障害が発生し、医師から小児自閉症と診断された。この依頼者の症状は、排泄の訴えがなくなり、２歳半程度の簡単な言語的

＊日本カイロプラクティック徒手医学会　第19回学術大会にて一部発表
＊１　中田接骨院（〒558－0011大阪府大阪市住吉区苅田５－15－18トレアールあびこ102）
＊２　宝塚医療大学保健医療学部柔道整復学科（〒666－0162　兵庫県宝塚市花屋敷緑ガ丘１）

な発語や対話は消失し、ひらがなの一文字読みも消失した。また食事では道具を使わず、手で食事をするようになった。その後、図１に示すような行動の順序化が発生し、この順序を外れるとパニック発作が出現する様になった。

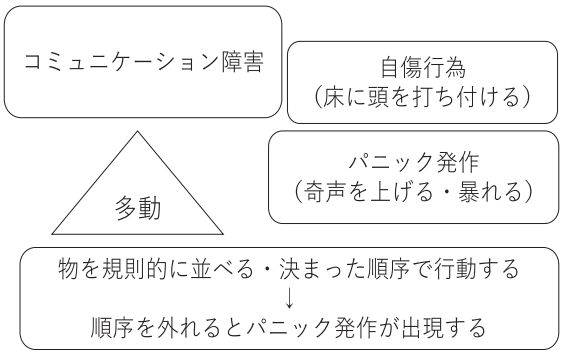

図１　行動の順序化

3. 評価

重度のパニック発作の為、各種神経学的・整形学的反射の検査は６度目の施術から可能となった。検査内容を下記に示す。

（A）バビンスキー反射・緊張性足底反射・オッペンハイム反射の検査を行い錐体路に異常がないか検査した。結果は全て陰性であった。

（B）膝蓋腱反射・上腕二頭筋反射・三頭筋反射・腕橈骨筋反射の左右の反射の増減を評価した。結果は右側に反射の亢進があった。

（C）音叉を耳に近づけ聴覚刺激に対する過敏性や聴覚刺激に反応する反応時間を観察した。結果は右耳に近付けた際の反応時間は低下した。

（D）施術所内を自由に歩き回る様子を観察し、左右どちらに方向転換する事が多いかや、物に触れる際の手は左右どちらが多いのかを観察した。結果は右側に方向転換する事が多く、右手で物に触れる事が多かった事から、運動時には右側に優位性を認めた。

（E）お菓子やおもちゃを依頼者の前で左右上下に動かし眼球動作や眼振の有無を観察した。結果は、両眼での左方向への注視は出来ず、右側に視覚的に優位性があった。

（F）瞳孔反射を行い中脳の障害や神経伝達の増減を検査した。結果は右目でやや散瞳を認め、中脳右側からの神経の出力低下が読みとれた。

その他では、クラニオ・セイクラル・オステオパシーのCV－４テクニック[3]を行い、頭蓋骨内で毎分12～14回脈打つと考えられている脳脊髄液[4]のリズムを検査した。結果は脳脊髄液の流れは亢進を認めた。頭蓋骨のリズムは頭蓋リズム刺激によって作られ、この第一次呼吸刺激は脳脊髄液が流れている頭蓋骨の中で左右に動く波の様な動きを作り出し横隔膜呼吸と循環器刺激から独立していると考えられている。この動きは周期的で対照的な横隔膜呼吸の動きと重なっている。頭蓋リズム刺激は毎分12～14回脈打ち、他方横隔膜呼吸は毎分18～20回拍動する[5]と考えられている。

次に依頼者を仰臥位にて術者の両母指にて蝶形骨大翼を把持し、両第５指にて後頭骨を両側から把持し頭蓋骨の屈曲・頭蓋骨の伸展可動性検査[6]を行なった。その結果、蝶形骨の右方変位を認めた。側頭骨では屈曲内旋・伸展外旋[6]の可動性を評価し左右差は認めなかった。

前頭骨ではメトピック縫合を中心とした内旋・外旋[6]可動性を評価し、右前頭骨の外旋を認めた。つまり頭蓋の状態は、全体的な可動性減少を認めた。

大きな声を出せていない事から、６回目の施術前より触診にて左側咬筋群の筋硬度の増加を確認し、開口時の下顎頭の前方変位の左右差を評価したが著明な変位は認められなかった。また舌骨の可動性を評価した。手順は、舌骨を側方から拇指・示指で把持し左右に可動させ行った。その結果、舌骨は左側変位を認めた。

数分間も座位の姿勢が保てず、脊柱後弯を認めた

ことから、13回目の施術時より座位姿勢の安定化を目的として、脊柱伸展モーション・パルペーション[7]を行い脊柱の可動性を検査した。その結果腰椎全体に後方変位を認めた。

30回目の施術前よりパルスオキシメーターを使用し経皮的動脈血酸素飽和度（以下SPO_2）を測定した。結果は30～34回目の施術前平均94％とやや低値であった。

4. 施術方法

施術頻度は週１回とした。

初回～５回目の施術は、仰臥位にて頭蓋の変位に対する施術を行った。依頼者は仰臥位とし、術者は依頼者の頭側に座り両手を図２の様に両拇指球を併せる様に後頭骨にコンタクトし、母指の指先を第２または第３頸椎の棘突起の高さに置き静止させる。このCV－４テクニック[3]を用いて亢進状態になった頭蓋リズム[5]を減少させた。

次に蝶形骨の右方変位に対して図３の様に依頼者の頭部を把持し頭蓋冠ホールド[8]を行った。押圧は、左側の頭蓋骨を屈曲方向へ、右方の頭蓋骨を伸展方向へ行った[6]（図４）。その後に蝶形骨の右方変位に対して左方方向に100g程度の力で押圧した。また右前頭骨の外旋変位に対してメトピック縫合を中心に両手掌部と第二指・第三指・第四指を当て100g程度の力で内旋方向に押圧した。

図２　後頭骨のコンタクト方法

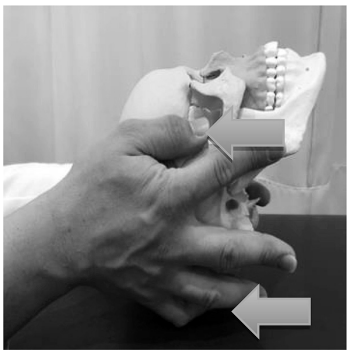

図３　頭蓋冠ホールドの方法

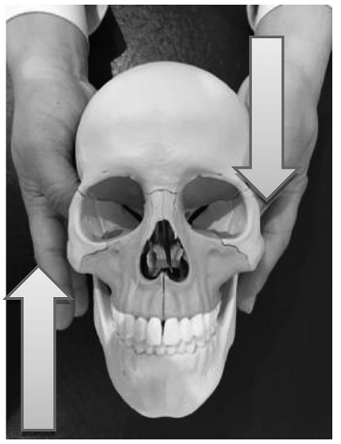

図４　蝶形骨の調整方法

６回目の施術より１～５回目に行った施術に加え仰臥位で左側咬筋群の異常緊張を取り除く為に口外から上顎と下顎の間を押圧し咬筋のリリースを行った。舌骨の左変位に対しては、拇指と示指で側方から右側方向に１kg程度の押圧を加え、舌骨の右側方の可動性を向上させた。１～12回目に行なった施術と座位にて変則性の脊柱伸展モーション・パルペーション[7]を行った（図５）。図５のように、施術者は片側の大腿部に依頼者を乗せ、依頼者が予期せぬ行動を行わない様に、依頼者の両腋下に術者の腕を通し抱え込む様に把持し固定した。そして反対側の手掌で依頼者の脊柱を押圧し、可動性の減少した椎骨を検出し腋下に通した腕を小刻みに揺らしリリースを行った。

以上の施術に加え29回目の施術時より、仰臥位にて胸郭運動を正常にする為に肋骨のリリースを付け加えた。方法は仰臥位で両手掌を胸郭の側方に当て呼気時に内下方に１kg程度の力で押圧する矯正を５回繰り返し行った。

図５　脊柱伸展モーション・パルペーション

5. 施術結果

１回目施術後、行動障害・発語障害の変化はみられなかった。

６回目施術後、多動が軽度改善され、自傷行為が消失した。時折指を差し、物の単語を発語した。

８回目施術後、絵本に書いてある物の名前を問うと躊躇しながら指差しが可能となった。多動も減少した。

９回目施術後、両親の田舎に里帰りし、環境の変化で度重なる意味を持たないパニック発作が発生した。10回目来院時には初回時評価まで発育の退行を認めた。

11回目施術後、自宅でのパニック発作や自傷行為は落ち着いた。

15回目施術後、絵本に書いてある物の名前を問い正確に指差しが可能となった。多動も減少した。

21回目施術後、ひらがなの理解が可能となった。

25回目施術後、物を指差し単語の発語が出現した。

27回目施術後、自身の行動を止められた際のパニック発作と、物を規則的に並べる行為が消失した。

30回目からSpO_2測定を施術前で行った。方法は、安静座位１分後以上の後に測定した。施術前は30回目94％、31回目99％、32回目99％、33回目94％、34回目87％であった。平均値94％と、正常児の平均値96％～98％と比べて低値を示した。施術後は平均値98.5％に増加した。

現在では、両親を呼ぶ事が出来るようになる、絵本のひらがなを読む、促されての挨拶ができるようになっている。また、ゴミを捨てに行く等の簡単な指示を実行する、他者に興味を持つ、簡単な要望を相手に伝える、視覚からの記憶を話す、笑顔等の喜怒哀楽が出現するなど発語障害や行動障害の改善がみられている。

6. 考察

今回、小児自閉症と診断された、５歳男児に対してカイロプラクティックとクラニオ・セイクラル・オステオパシーの徒手療法を用いて施術した結果、発語・行動障害の改善が認められ、短い期間での計測ではあるが、SpO_2の増加傾向が認められた。

脊柱の前後の可動性・胸郭の可動性・顎関節の可動性・頭蓋骨の可動性を改善させる施術を行なった結果、SpO_2は意図せずに向上し、発語障害や行動障害が改善したと考えられる。

体内が、低酸素状態では、保護的で絶縁性の髄鞘形成の低下を特徴とする神経発達障害が生じる危険性があることが報告されており、マウスを使った実験では小脳の萎縮と構造変化が示されている事から[9]、発達障害のある小児は、脳や肺循環器系の器質的な異常がなくても、慢性的な体内の酸素供給量の低下により神経の発達障害が見られるという可能性も考えられる。

本症例の５歳男児は、34回目の施術前の検査の中で、体調の悪化時には、SpO_2が80％後半の低値が

測定された。しかしSpO_2低下が著明な場合であっても、チアノーゼ様顔貌や苦しそうな素振りは見られなかった。この事から、当初よりSpO_2の低下の時期が出現していたと考えられる本症例は、酸素供給量が正常より低値でも、体内の機能は正常を保つように順応していたと考えられる。そこで、脊柱や頭蓋骨の可動性を改善させ、脳内の酸素供給量を向上させた事で、神経系の発育が促されたと推測される。また頭蓋内での、脳脊髄液の循環向上が、神経代謝物の除去と呼吸の調節補助や神経機能に必要なホメオスタシス維持を補助する[3]事から、今回のSpO_2の低下を伴う発達障害児の発育には、脳脊髄液の循環向上とSpO_2の向上が必要であると考察できる。

7. 結語

発達障害を抱える小児は、頚椎前弯過多、胸椎や腰椎の後弯過剰や頭蓋骨の不正列を認めることが多いと推察される。そこで本稿のように、カイロプラクティックとクラニオ・セイクラル・オステオパシーの徒手療法を用い、体内の酸素供給量を向上させ、脳脊髄液の循環を促すことで、発語障害や行動障害の改善が見られた一例を報告した。

参考文献

1）豊永公司．発達障害の診断と治療－児童精神臨床の現場から－．追手門学院大学地域支援心理研究センター紀，vol. 11，2014.
2）大野耕策．小児神経専門医制度の課題．脳と発達，2010，42，p. 252.
3）Liem, Torsten., Dobler, Tobias K.クラニオセイクラル・オステオパシー．GAIABOOKs，2014，p. 127－131.
4）ジョナサンM. P. ホワット著．小柳公譽訳．CHIROPRACTIC仙骨後頭骨テクニックの解剖学と生理学．スカイ・イースト，2004，p. 11.
5）前出4）p. 90.
6）前出4）p. 22－25.
7）中川貴雄．脊柱モーション・パルペーション．科学新聞社，1985，p. 115－118.
8）前出3）p. 55.
9）Zonouzi M, Scafidi J, Li P, et al. GABAergic regulation of cerebellar NG2 cell development is altered in perinatal white matter injury. Nat Neurosci, 2015, 18(5), p.674-682.