# ジストニアおよび胸郭出口症候群と診断された不随意運動の症例*

# A Case Report of the Patient with Involuntary Movement who was Diagnosed with Dystonia and Thoracic Outlet Syndrome.

平野秀一*1
Syuichi HIRANO

■要旨
ジストニアと診断されてから十数年間は治療を続けていたが、後に胸郭出口症候群と異なる診断が下されたという。現在も整形外科で治療を続けているが、未だに主訴である右上肢の不随意運動の改善は見られず困っているという相談を受けた。依頼者は約20年前にテニスで後ろ向けに転倒し後頭部を強打した後に不随意運動が発症した。本症例では後頭部強打によって前庭小脳の機能異常、脊髄小脳、大脳小脳の基本回路に問題が発生し、機能が低下していると考えられた。機能神経学を用いた眼球運動と上肢の協調運動、バランスボードを使った前庭への刺激、メトロノームを用いた聴覚への刺激、舌を使って延髄に刺激を行った結果、不随意運動に改善が見られたので報告する。
◇キーワード：不随意運動、眼球運動、ジストニア、滑動性追従性眼球運動、マークスボード

■Abstract
The patient had been treated for more than 10 years after being diagnosed with dystonia, but later he was diagnosed with thoracic outlet syndrome. Although he still continues treatment with orthopedic surgery, but the involuntary movement of his right upper limb has not been improved. He developed this problem after falling to the back with tennis about 20 years ago and smashed the back of the head. In this case, it was considered that the dysfunction of the vestibule-cerebellum, problems in the basic neural circuit of spino-cerebellum and cerebro-cerebellum due to the occipital blow which caused the functional decrease. This report shows the improvement of involuntary movement as a result of the cooperated movements of eyes and upper limbs using functional neurology, stimulation to the vestibule using the balance board, stimulation to the auditory sense using the metronome, and stimulation to the medulla oblongata using the tongue.
◇*Keyword: Involuntary movement, Eye movement, Dystonia, Smooth pursuit eye movement, Marks board*

## 1. はじめに

医療でのジストニアの治療方法は定位脳手術、薬物療法、リハビリテーションが主に行われている。不随意運動とは、自分自身の意思とは無関係に動く運動のことを指す。不随意運動には振戦（反復性の振動）、ミオクローヌス（急激な筋群の攣縮）、固定姿勢保持困難（筋緊張の周期的な減弱）舞踏運動（急速な無秩序な筋収縮）、アテトーシス（捻るような動き）、ジストニア（アテトーシス様の運動で一定の姿位をとる）、バリズム（上肢近位部を放り投げるような動き）など様々なものが含まれ複雑である。随意運動に対しての近年の医療の進歩としては、動物実験、脳外科の定位脳手術中の神経活動記録の手術結果から、錐体外路性の不随意運動において、基底核の神経回路の異常について理解が深まっている。本稿では、右手の不随意運動があり、ジストニアと診断された依頼者に対して、筆者は小脳機能の問題と考えカイロプラクティック機能神経学、徒手医学を用いた施術方法を述べる[1)]。

## 2. 依頼者情報

- 依頼者：相澤氏
- 性別：男性
- 年齢：53歳
- 職業：会社員
- 初回日：2016年10月12日
- 主訴：自分の意思とは無関係な反射的な動きで困っている
- 家族歴：特になし

＊日本カイロプラクティック徒手医学会第19回学術大会（平成27年10月）にて一部発表
＊1　鳥丸カイロプラクティックセンター

●病歴：ジストニア、胸郭出口症候群、顎関節変形症
●現病歴：上記主訴以外特になし
●現症：胸郭出口症候群（医師の診断）

所見：依頼者の発病当時は血液検査、レントゲン、MRI画像、CT画像検査などは全て行われておりジストニアという診断で治療を行なっていた。主な治療としては筋肉を弛緩する目的でボトックス注射を投与していたと初回時に聞いている。その後は改善のないまま10数年を過ごし、２～３年前に違う総合病院の整形外科で診察を受けたところ胸郭出口周辺を押さえると症状に若干の減少が見られたため胸郭出口症候群と診断され、整形外科でリハビリテーションを行っていた。それでも症状が改善されないのでどうにかしたいというのが来院の経緯である。院に入ってきた時から右腕に不随意運動が顕著に見られた。表情もうつろな状態で座る際には右腕の不随意運動が頻繁に出ている。右手を左手で支えながら問診票に記入し、名前と住所を書くのにも相当な時間がかかっており、震えながら書いている状態であった。

## 3. 検査

●眼球運動検査：水平眼球運動で両側方を注視できず眼振が出ている状態
●サッケード：大きな異常なし、追従性眼球運動（パスート）は右から左への動きがカクカクと不規則
●輻輳反射：異常なし
●ロンベルク検査：倒れることはない状態
●片足立ち検査：左右とも陽性で開眼、閉眼状態で５秒もたない状態
●Finger wiggle：細いかい動きはできない状態
●回内・回外試験：右腕はほぼ意思通りに動かせていない状態（写真１）、肘を屈曲した状態では左も意思通りに動かせていない状態（写真２）
●鼻指鼻試験：企図振戦の状態
●指タップ検査：右は陽性で不随運動が出ているので出来ない状態
●体幹筋力検査（腹筋）：保持できない
●瞳孔検査：右瞳孔TND（Transneural Degeneration「継シナプス変性」）

写真１　回内・回外試験（肘伸展位）

写真２　回内・回外試験（肘屈曲位）

## 4. 方法

施術は３ヶ月の間に計13回に行った。機能神経学が初学で筆者の未熟なこともあり、今回は段階的な評価を行った。

「評価方法」
（１）不随意運動の状態
（２）機能神経学的評価
（３）神経学的な刺激および身体呼吸療法２）
（４）施術後の不随意運動の評価および自宅でのエクササイズの後の評価

評価に基づく施術と刺激を目的に徒手療法と機能

神経学アプローチ、自宅でのエクササイズを含めた方法をとった。

刺激の方法として①眼球運動、②聴覚刺激、③舌を用いた延髄刺激、④徒手療法、⑤体幹筋の５つを選択した。これらの刺激をその都度、相談者の状態に沿った組み合わせで刺激を行い、症状を段階的に観察した。

## 5. 経過

施術１回目は、中心から右方向への追従性眼球運動を行った。次に依頼者は右側臥位で、中心から右へ動く蛍光ペンの先を見ながら、同時に左肩関節の外転運動を行った。自宅でのエクササイズとして、追従性の運動を中心から右にかけて行うように指示した。２回目は２日後に行った。１回目の施術と同様に、側臥位にて眼球運動と肩関節の外転運動の協調運動を行い、延髄からの刺激（頬の内側を舌で右側に押す）を目的として舌の運動を追加した。

自宅でのリハビリはそのままの内容で継続し、施術内容と同じ、頬を舌で右に押す形を追加して行うように指示した。施術３回目は引き続き眼球と上肢を用いた協調運動、身体呼吸療法で全身の内圧調整を目的として施術を行った。家でのエクササイズはそのまま継続を指示。施術４回目からマークスボード（マークスボードデザイン社：写真３）というバランスボードを取りいれた。マークスボードとは脳幹に刺激を入れることを目的として開発されたバランスボードである。筆者はそれを応用し、片足に重心をかけることにより右脳の一次運動野や前庭系に刺激を入れる目的で使用した（写真５）。方法としては、右側に体重をかけ左側からメトロノームを用いて二拍子の音に合わせて体幹右回旋運動を行わせた。




**写真３　マークスボード**

写真４のように体重をかけ体幹の運動と眼球運動などを行った。施術５回目マークスボードを使ったエクササイズを引き続き行い、継続して前庭機能への刺激を行い、身体呼吸療法の調整で小脳へのアプローチをおこなった。

**写真４　マークスボードによるエクササイズ**

施術６～13回は眼球運動、聴覚刺激、協調運動、徒手療法をその都度の状態に組み合わせて行った。１回目の施術が終わった際には不随意運動は亢進し

ていたが、自宅でのエクササイズを指導し様子を見るように伝えると、２回目に来た時には不随意運動は幾分か落ち着いていた。２回目、３回目と施術を施し、自宅での眼球運動エクササイズ、体幹を用いたエクササイズ（写真５）が功を奏したのか、状態は回を重ねるごとに安定するようになり、４回目、５回目は神経学的な評価として振戦、不随意運動に至っては安定した動きが認められた（写真６）。

写真５　体幹エクササイズ

６回目以降の症状は安定していたが、ある一定の時間を過ぎると軽い不随意運動が引き起こされる状態を維持した。13回目を終えるころには以前に比べて日常生活での不随意運動は抑えられている状態であった。

写真６　施術５回目後の回内・回外試験

写真７　不随意運動の出ていない外転運動

写真８　不随意運動の出ていない肘関節屈曲運動

右腕には不随意運動は出ておらず、以前のように外転運動や肘関節屈曲運動では意思通りに動かせている状態になった（写真７、８）。

現在では月に１～２回の調整を行っている。

## 6. 考察

来院時に行った機能神経学検査の結果、小脳の機能が障害されている可能性を疑い、異常を示す兆候が認められたため小脳の機能異常として施術を開始した。初回で右胸郭出口付近を押さえると右の不随意運動の症状が軽減したので胸郭出口症候群と診断されたのは、右同側の胸郭出口を左手で押さえることで脳梁を介した一次運動野の抑制が働いたのではないかと考えた[3)]。検査時の眼振は右から左への滑動性追従眼球運動（パスート）では、追従する際にカクカクとした眼振が認められた。その他にも水平眼球運動を行った際には両側方を注視することができない状態であった。水平注視で重要とされている

のは皮質下中枢の橋傍正中橋網様体（PPRF）である。依頼者の場合で考えると、橋傍正中橋網様体（PPRF）と外眼筋諸核の連絡が正常に行われてないことが考えられる。依頼者は滑動性追従運動にも異常が見られた。滑動性追従運動は大脳皮質のMT野（第５次視野）と内側上側頭野と前頭眼野である。MT野（第５次視野）が障害されると視野内で動く対象物に反応できなくなり、患側の滑動性追従運動を低下させる。また橋核（背外側橋核）や橋被蓋網様核にも追跡眼球運動に関係したニューロンがあり、小脳の片葉・傍片葉から追跡眼球運動中に活動度を変化させるプルキンエ細胞がある。小脳虫部には発火頻度が変化するプルキンエ細胞がある[4]。このことから同側の小脳、橋核（背外側橋核）、橋被蓋網様核、前頭眼野の障害も疑われた（図１）。

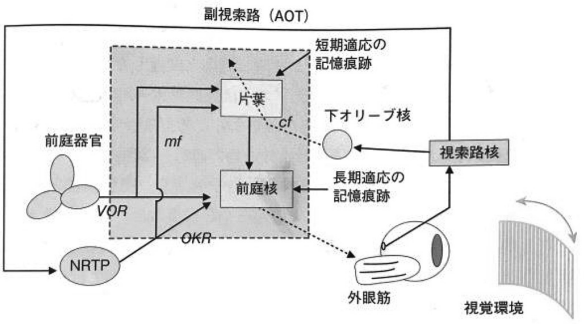


**図１　苔状繊維による半規管由来の前庭性の信号と、橋被蓋網様核を経由した視覚性の入力[5]**

頸部左回旋で前庭動眼反射（VOR）を行った際には最終可動域で頭部を固定すると眼振が出る状態である。この状態は左水平半規管が興奮し、右水平半規管が抑制されている状態である。本来なら内リンパの慣性の影響は最終的に消失するが依頼者の場合の眼振は停止していない。

片葉のプルキンエ細胞には、平行線維を介して視運動性眼振（以後：OKR）を引き起こすのに必要な視覚情報が伝えられ視運動性眼振が抑制を行う。だが抑制されないということは、登上線維を介して下オリーブ核（正中副オリーブ）背側帽（dorsal cap）からプルキンエ細胞に伝えられず、OKRのゲインが変化している可能性も考えられる。

依頼者は右に不随意運動が見られるが肘を屈曲した際の回内・回外運動では左前腕は全く動かすことができず、右は不随意運動が出ており正常に動かせていない。これは左小脳の虫部の機能に異常が起こっていることが推測できる。周知のことではあるが、小脳の機能は基本回路の入力源・出力源・誤差信号の組み合わせで決まると考えられている。

また小脳の役割としては、運動を適切に行って迅速に開始する・共同運動を行う・筋緊張を維持し姿勢を保持するという３つがあり、小脳は運動制御をおこなっており部位によって違う。この依頼者の場合は検査の結果から前庭小脳（前庭感覚から前庭神経群への入出力の異常）、脊髄小脳虫部（脊髄小脳路・前庭感覚から前庭神経核群・網様体への出入力の異常）と大脳小脳（橋－小脳路から視床の前腹側核と外側腹側核・赤核「小細胞部」への出入力の異常）の問題ではないかと考えた。

**表１　小脳の機能回路[6]**

| 区分 | 位置 | 主要な入力 | 小脳核 | 出力 | 機能 |
|---|---|---|---|---|---|
| 前庭小脳 | 片葉小節葉 | 前庭感覚（前庭迷路から直接前庭神経核群を経由） | 前庭神経外側核*訳注 | 前庭神経核群 | 前庭–脊髄路<br>姿勢と平衡の維持 |
| 脊髄小脳（内側要素） | 虫部 | 脊髄–小脳路<br>前庭感覚 | 室頂核 | 前庭神経核群<br>網様体 | 内側脳幹下行路<br>運動遂行中の体幹筋と近位の筋の制御 |
| 脊髄小脳（外側要素） | 中間半球 | 脊髄–小脳路 | 中位核 | 赤核<br>視床の前腹側核と外側腹側核 | 外側運動路（皮質–脊髄路と赤核–脊髄路）<br>運動遂行中の遠位の筋の制御 |
| 大脳小脳 | 外側半球 | 橋–小脳路 | 歯状核 | 視床の前腹側核と外側腹側核<br>赤核（小細胞部） | 1次運動皮質と運動前皮質<br>複雑な運動（特に技能を要する運動課題）の計画，開始，タイミングの制御に重要 |

小脳は内部モデルと実際の運動との誤差を無くす役割（誤差信号）を持っている。小脳が損傷するということは今まで学習されていた運動に誤差が生じる可能性がある。依頼者がまさにこの状態であり上記の問題は十分に考えられる。

小脳皮質はプルキンエ細胞が前庭神経核に投射し

て前庭神経核の活動を抑制する。このように小脳皮質は、前庭神経核から出る様々な経路（例えば、眼球運動や脊髄反射を制御する経路）の出力を抑制し、その働きをコントロールしている。

随意運動制御に関わる小脳の役割は中位核と歯状核を含む基本回路である[7]。依頼者は多関節運動の協調ができていない状態で後頭部の外傷により、錐体外路（前庭神経外側核、室頂核、歯状核、中位核）になんらかの障害が起きたのではないかと疑った。

依頼者は片足立ち試験ではまだ30秒以上のキープはできておらず引き続き、レーザーポインターを用いた眼球運動のエクササイズと自宅でのバランストレーニングなどが必要である。

以上から本症例では小脳虫部の中位核・歯状核・室頂核の機能異常および右脳の一次運動野– 視床–小脳半球の運動制御に抑制がかかり、脊髄小脳から視床→一次運動野、運動前野から外側皮質脊髄路における近位の四肢へのフィードバックの異常を考えた[8]。また依頼者の症状から広範囲にわたって小脳の機能に問題が起こっていることも考え、延髄網様体・視床・前庭小脳の前庭小脳外側核・室頂核の異常、網膜からの上丘、皮質膝状体経路から皮質領野（一次視覚皮質、後頭頂皮質、前頭眼野）の間接経路の機能異常を疑い、眼球水平運動で上丘、皮質膝状体経路の経路を刺激し外転神経核から外転神経を刺激し橋網様体傍正中部を賦活し、同側の上腕を使い協調運動で筋紡錘を刺激し皮質脊髄路から小脳、運動野への刺激、前庭神経核に対しての刺激を試みた[9]。

また、右脳を賦活する目的で左膝蓋腱反射、左側からメトロノームで音を聞いてもらい刺激した。さらに舌を動かし舌下神経で延髄を刺激することで網様体脊髄路への刺激を試みた。不随意運動はまだ完全に寛解はしてないが、施術後の依頼者の状態を観察すると小脳と大脳皮質、歯状核、中位核、室頂核の基本回路が正常に働き始めたのではないかと考えられる。

## 7. まとめ

小脳が障害されると歩行障害、眼球運動の問題、四肢運動障害などの小脳症状が生じる。

主に今回の症例において右腕と不随意運動の問題を考えると滑動性追従運動での眼球運動の異常、水平眼球運動での側方注視での眼振、前庭動眼反射（VOR）での最終可動域で頭部を固定すると眼振が出ている状態がみられた。そこから　推測すると眼球運動の上丘と外側膝状体、小脳の機能に問題が起きている可能性があり、中位核、歯状核、室頂核、傍片葉、虫部の神経ループの問題があるのではないかと考えた[10]。

小脳への刺激と眼球運動を用いた皮質脊髄路、小脳、運動野への刺激を行うことで、不随意運動の回復が起こり、小脳皮質での主要な情報伝達経路の下オリーブ核からプルキンエ細胞への誤差信号が送られる[11]。そして運動時に活動した顆粒細胞・プルキンエ細胞間の興奮性シナプス伝達が持続的に抑えられ、不随意運動が起こっていた時のシナプス伝達が抑制されることで小脳の機能を向上させたのではないかと考えた。本稿ではニューロンの可塑性の一端を見ることができたのではないかと考えられる。

今回の症例では、ジストニアが治るという旨のものではなく、カイロプラクティック機能神経学によるアプローチが神経系の影響を与えたことを述べたものである。

## 8. 謝辞

今回の症例の発表にあたり、快く承諾していただいた依頼者の相澤氏に感謝の意を捧げます。また日頃からご指導いただいている恩師の伊澤勝典先生、発表の助言をくださった大場弘先生、機能神経学を学ばせていただいた伊藤彰洋先生、池田奨先生に心

から御礼申し上げます。

**参考文献**

1）田崎義昭，斎藤佳雄著，坂井文彦改．ベッドサイドの神経の診かた．第16版，（株）南山堂，2004，p. 175－182.
2）大場弘．マニュアルメディスンの基礎．初版，マニュアルメディスンジャパン，2001，p. 134－166.
3）堤涼介，代田悠一郎，宇皮義一．Paired pulse stimulation－大脳半球間抑制IHIと小脳抑制CBI．日本臨床神経生理学，2000，28（1），p. 228.
4）Kandel．Eric R， et al，金澤一郎，宮下保司．カンデル神経科学．第5版，メディカル・サイエンス・インターナショナル，2014，p. 1506.
5）前出3）p. 953p.
6）辻省次，西澤正豊．小脳と運動失調：小脳は何をしているのか．第3版，中山書店，2016，p. 33－41.
7）Steward. Oswald著，伊藤博信，内山博之，山本直之訳．機能的神経科学．シュプリンガー・フェアラーク東京，2004，p. 304.
8）前出5）p. 17－32.
9）前出3）p. 47－54，p. 79－84.
10）前出6）p. 298－311.
11）前出3）p. 554.
12）前出5）p. 17－32.